carrión
EDUCACIÓN SUPERIOR

Músculos cervicales

Semana 11

Anatomía del Aparato Locomotor

Presente.

Saberes previos:

¿Cuáles son las principales características de la columna cervical?

Observa el video:

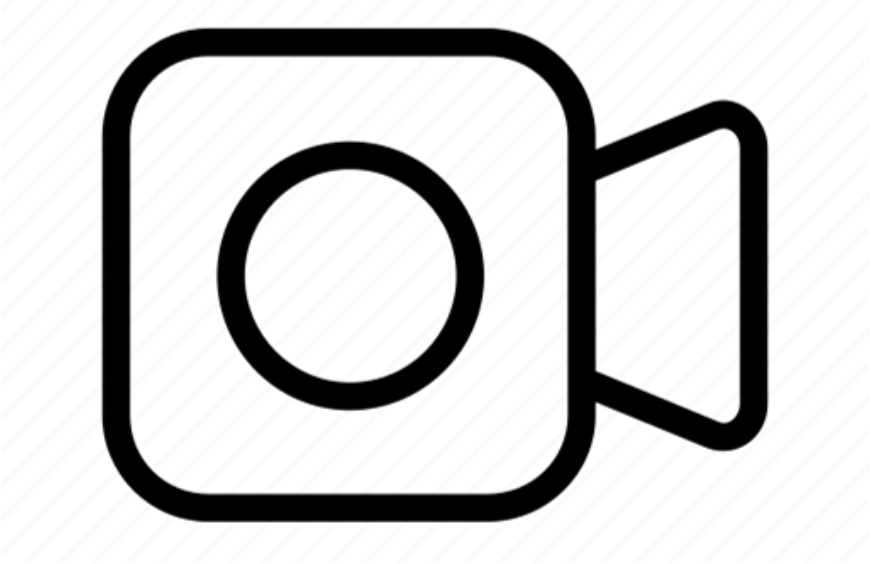

https://www.youtube.com/watch?v=kIQAWwCWg_4

Después de visualizar el video, responde a las siguientes preguntas a través de la herramienta digital:

¿Cuáles son las características de los músculos cervicales? Menciona 5 ejemplos de músculos cervicales

Logro:

Al finalizar la sesión, el estudiante identifica las estructuras musculares de la zona cervical mediante una infografía

Temario:

1. Músculos anteriores (plano superficial)
2. Músculos anteriores (plano profundo)
3. Músculos posteriores (plano superficial)
4. Músculos posteriores (plano intermedio)
5. Músculos posteriores (plano profundo)

Músculos anteriores (plano superficial)

Músculo platisma

Origen

Inserción

Acción

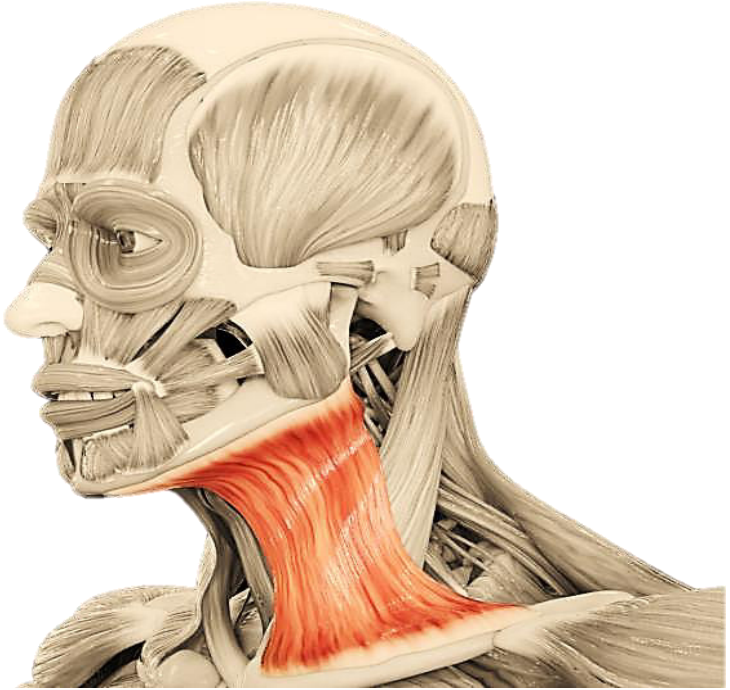

Músculo esternocleidomastoideo

Origen

Inserción

Acción

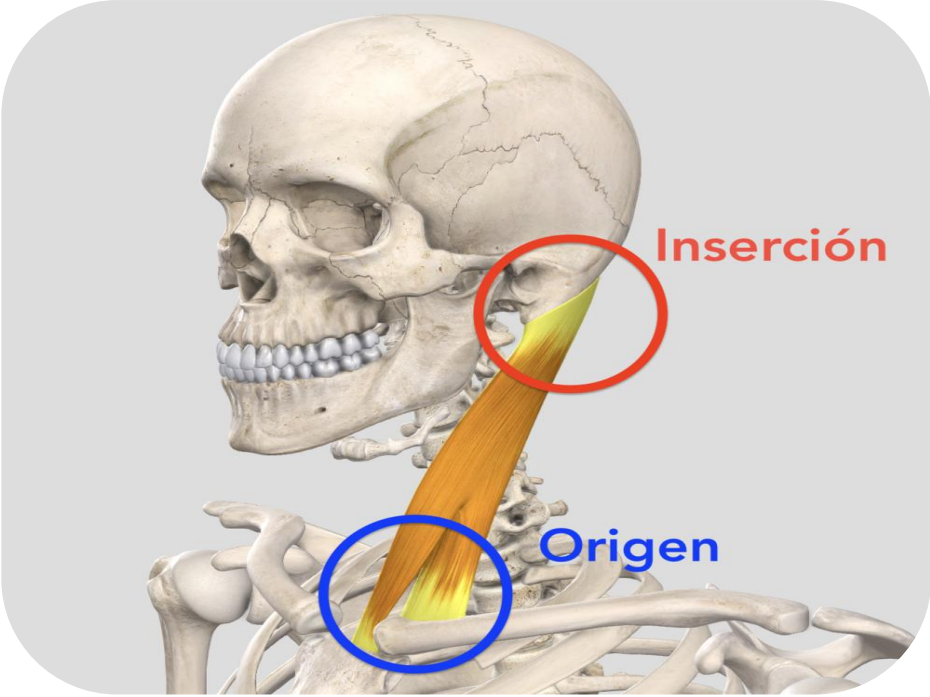

Músculos suprahioideos

Digástrico

Estilohioideo

Geniohiodeo

Milohioideo

Acción Conjunta

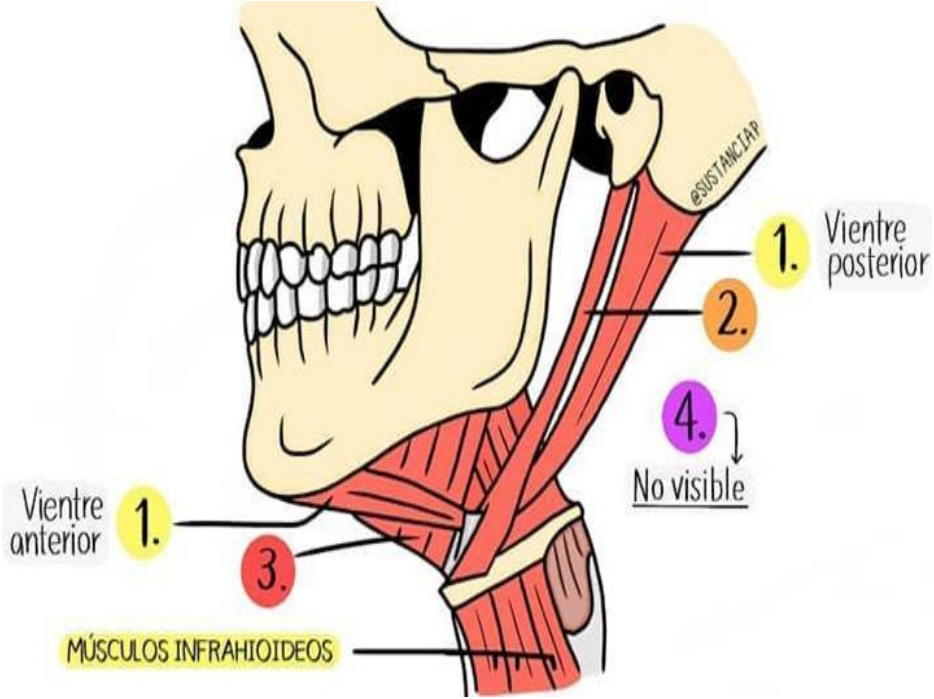

Músculos infrahioideos

Omohioideo

Esternohioideo

Tirohioideo

Esternotiroideo

Acción Conjunta

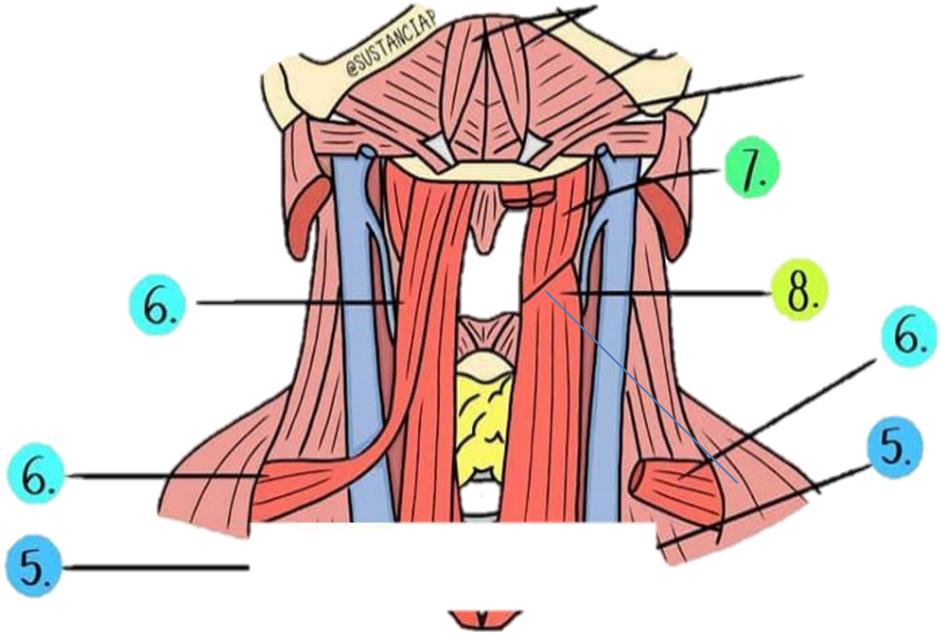

Músculos anteriores (plano profundo)

Músculos escalenos

Escaleno anterior

Escaleno medio

Escaleno posterior

Acción Conjunta

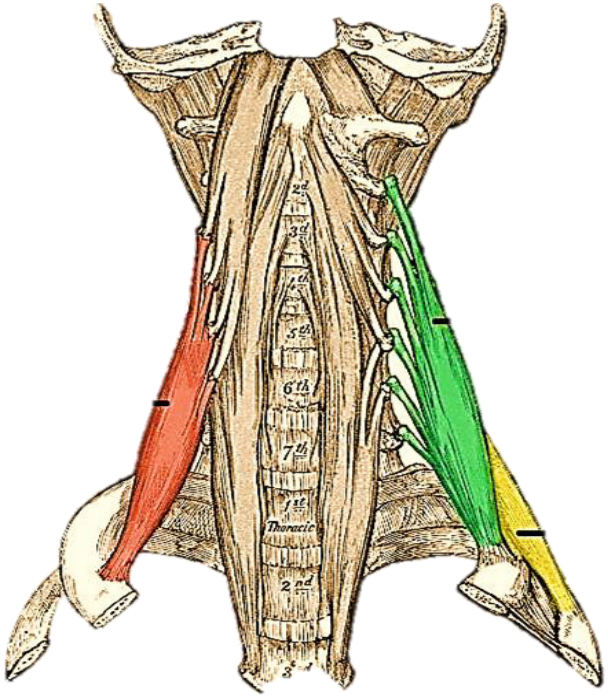

Músculo largo de la cabeza

Origen

Inserción

Acción

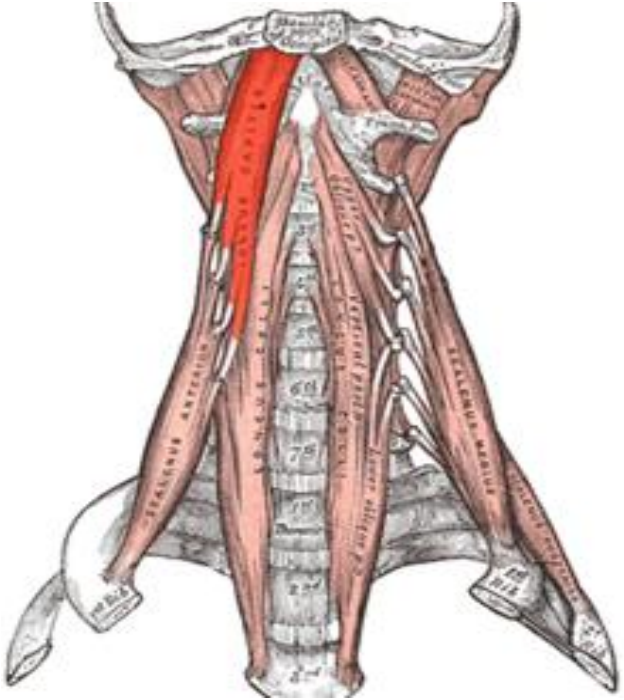

Músculo largo del cuello

Origen

Inserción

Acción

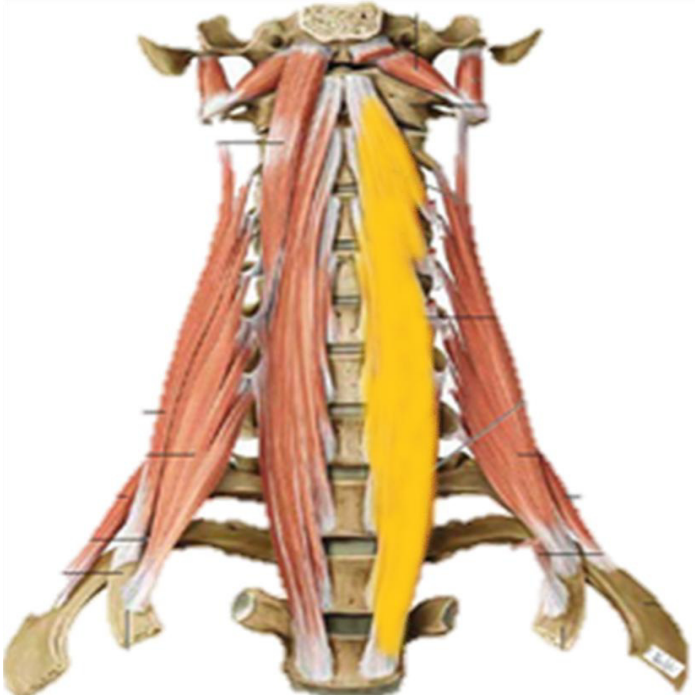

Músculos posteriores (plano superficial)

Músculo trapecio

Origen

Inserción

Acción

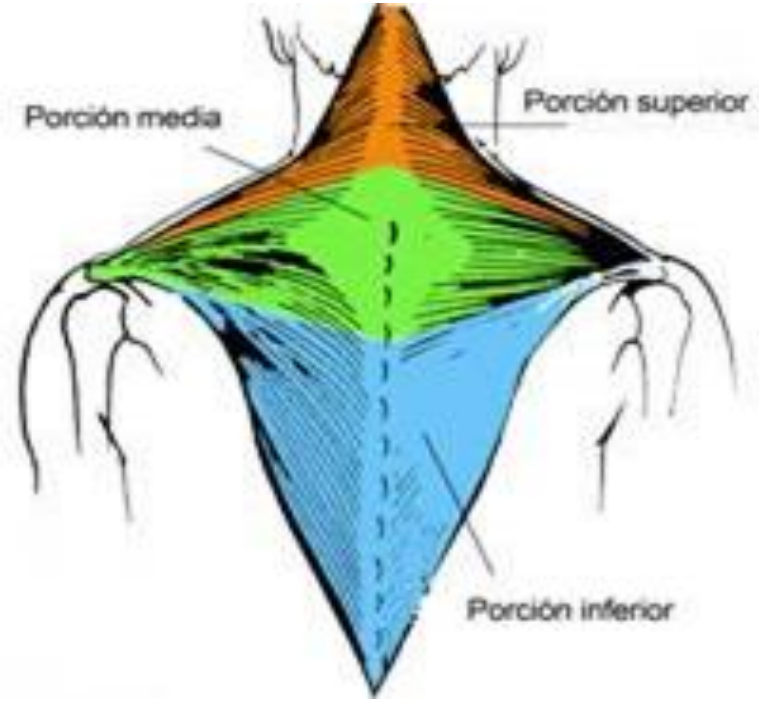

Músculos posteriores (plano intermedio)

Músculo elevador de la escápula

Origen

Inserción

Acción

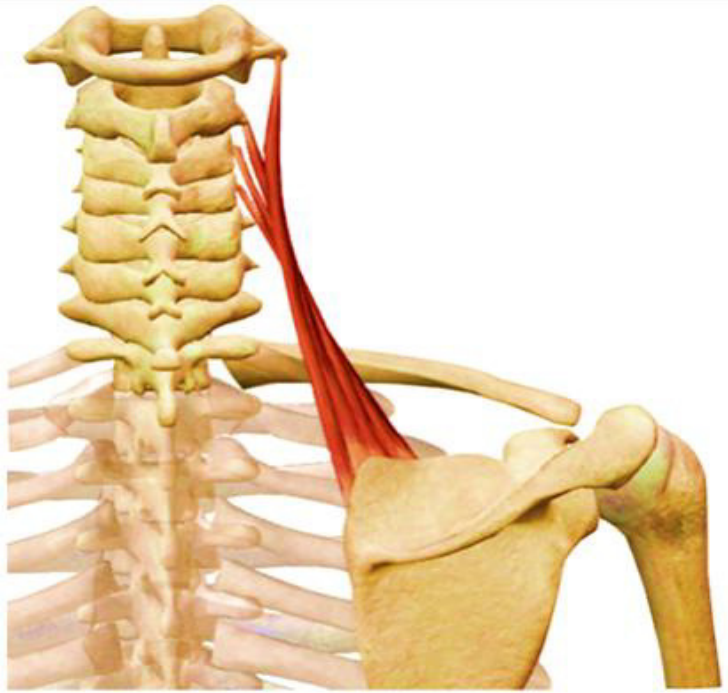

Músculo esplenio de la cabeza

Origen

Inserción

Acción

Músculo esplenio del cuello

Origen

Inserción

Acción

Músculos posteriores (plano profundo)

Músculo longísimo de la cabeza o complexo menor

Origen

Inserción

Acción

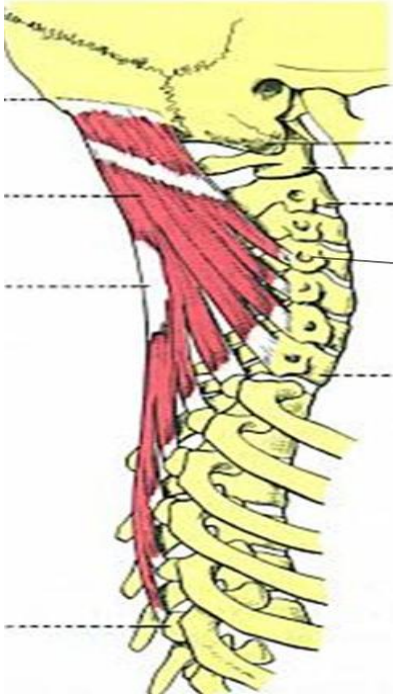

Músculo semiespinoso cervical o complexo mayor

Origen

Inserción

Acción

Músculo suboccipitales

Omohioideo

Esternohioideo

Tirohioideo

Esternotiroideo

Acción Conjunta

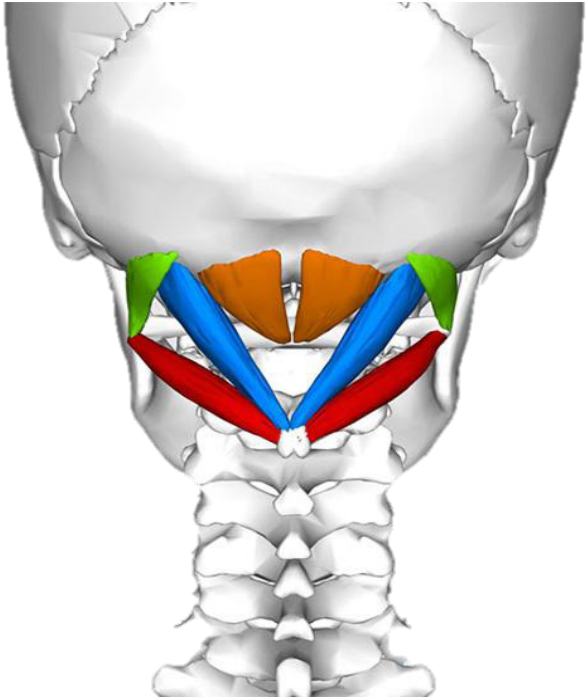

Actividad sincrónica:

- Elaborar una infografía donde se logre identificar las estructuras musculares del cuello.
- Actividad: Individual.
- Tiempo: asignado por el docente.

Conclusiones:

Aportes del docente

Aportes del estudiante

Aportes del estudiante

Metacognición:

¿Cómo influye lo que aprendiste en la clase en tu vida diaria?
¿Qué dificultades tuviste?

Consultas:

carrión
EDUCACIÓN SUPERIOR

Referencias bibliográficas:

Munuera L. Fundamentos anatomofuncionales. 1a ed. España: Médica; 2004.

Moore K. Anatomía con orientación clínica. 4a ed. Buenos Aires: Editorial Médica Panamericana; 2003.

Lippert H. Anatomía con orientación clínica para estudiantes. 1a ed. España: Marbán; 2010.

Olímpio M. Anatomía funcional palpatoria. 1a ed. Brasil. Amolca: 2012.

Latarjet M. Anatomía humana. 4a ed. Argentina: Médica Panamericana; 2010.

Tortora G. Principios de anatomía y fisiología. 11a ed. México: Editorial Médica Panamericana; 2006.

carrión
EDUCACIÓN SUPERIOR

Muchas gracias

Presente.